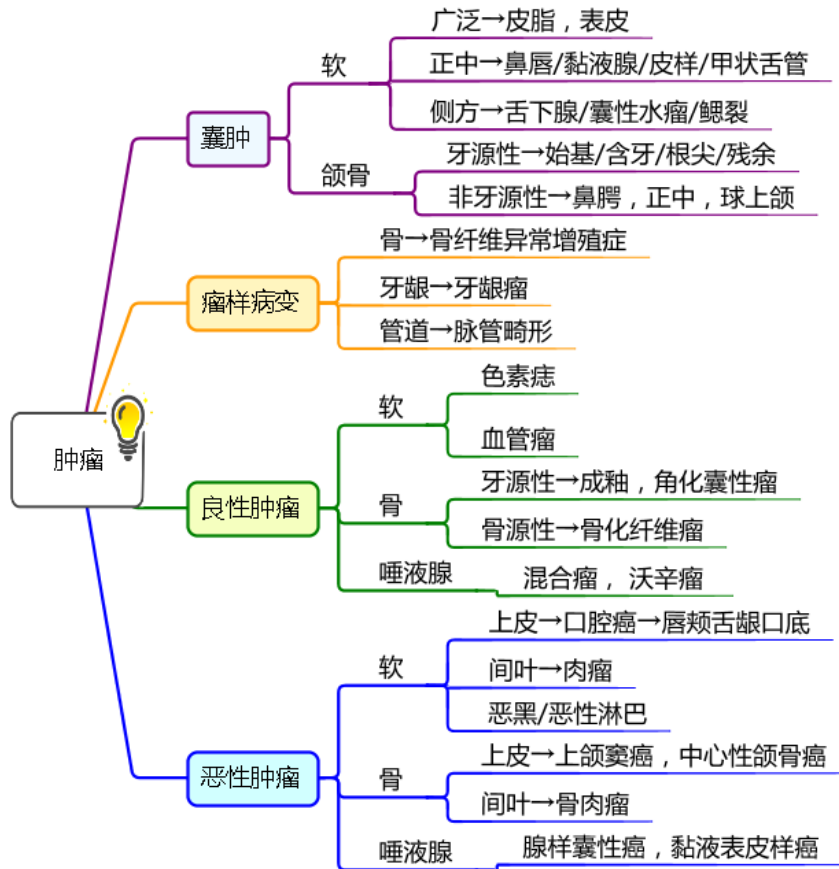


肿瘤专题

主讲：鸿儒



囊性淋巴管瘤的临床表现如下，除外（ ）

- A.好发于儿童及青少年
- B.主要发生于颈部锁骨上
- C.表面皮肤正常，柔软有波动感
- D.内有透明浅黄色水样液体
- E.有可压缩性，体位移动试验阳性

某男性患者，29岁。颈下皮肤内无痛性肿块缓慢生长7年。检查见肿块呈圆形，表面皮肤光滑。肿块与皮肤及周围组织无粘连，触诊坚韧而有弹性，穿刺抽出乳白色豆腐渣样分泌物。最可能的诊断是（ ）

- A.皮脂腺囊肿
- B.皮样囊肿
- C.表皮样囊肿
- D.甲状舌管囊肿
- E.腮裂囊肿

(1~2) 题共用题干

男童，3岁。右颈上部无痛性肿块半年。有消长史，感冒时易增大。体检见右颈上部胸锁乳突肌前及表面有一肿块，3cm × 4cm，质地软，有波动，边界不甚清，表面皮肤色泽正常，光照皮肤可见到透亮状。

## 医师资格考试辅导

1.最可能的临床诊断为（ ）

- A.血管瘤
- B.囊性水瘤
- C.甲状舌管囊肿
- D.口外型舌下腺囊肿
- E.鳃裂囊肿

2.穿刺的液体最可能的性状为（ ）

- A.血性液体
- B.呈棕色
- C.乳白色
- D.淡黄色、清亮
- E.淡黄色、微浑、含胆固醇结晶

女，18岁。左上颈部肿物两年，有消长史，感冒时易增大。触诊囊性感明显，穿刺液为浑浊的淡黄色稍黏稠液体。该患者最可能的诊断是

- A.囊性水瘤
- B.下颌下腺囊肿
- C.舌下腺囊肿口外型
- D.甲状舌管囊肿
- E.第二鳃裂囊肿

（1~4）题共用题干

女性，25岁。左耳垂下有时大时小的肿块6年。无自觉症状。检查见：耳垂下可见个4cm×3cm的肿物，表面皮肤正常但稍偏蓝色边界不清，质软，可被压缩，头低位时膨大，头恢复正常位时，肿块亦恢复原状。

1.临床初步诊断为

- A.毛细管型血管瘤
- B.海绵状血管瘤
- C.蔓状血管瘤
- D.囊肿型淋巴管瘤
- E.海绵状淋巴管瘤

2.若为确定诊断以利治疗，还应做的检查是

- A.肿块穿刺术
- B.B型超声检查
- C.X线片检查
- D.活体组织病理学检查
- E.磁共振成像检查

3.若辅助检查穿刺抽出血性液体/结合临床诊断，治疗应采用

- A.激光治疗
- B.放射治疗
- C.低温治疗

## 医师资格考试辅导

- D.激素治疗
- E.注射硬化剂治疗

4.治疗所用的药物是

- A.泼尼松龙
- B.环磷酰胺
- C.5%鱼肝油酸钠
- D.10%鱼肝油酸钠
- E.明胶海绵

以下属于口腔颌面部潴留性囊肿的是

- A.皮样囊肿
- B.甲状舌管囊肿
- C.皮脂腺囊肿
- D.鳃裂囊肿
- E.黏液腺囊肿

通常不会发生恶变的是

- A.囊性水瘤
- B.鳃裂囊肿
- C.牙源性角化囊性瘤
- D.皮脂腺囊肿
- E.甲状舌管囊肿

男，25岁，颈部正中可见一渐进性隆起2月，随吞咽活动，检查：边界清晰，表面光滑，皮肤颜色正常，无粘连，下列对该病描述正确的是

- A.触诊面团感
- B.中医称之为“发瘤”
- C.导管潴留为主要原因
- D.穿刺可见黄白亮片状分泌物
- E.有癌变的可能

原发性第二鳃裂瘻外口多位于（ ）

- A.颈中、下 $\frac{1}{3}$ ，胸锁乳突肌前缘处
- B.胸锁乳突肌前缘后
- C.颈动脉鞘后部
- D.腮腺前缘
- E.茎突后缘

（1~5）题共用备选题干

- A.牙源性囊肿
- B.发育性囊肿
- C.潴留性囊肿
- D.牙源性肿瘤
- E.孤立性囊肿

1.血外渗性囊肿属于（ ）

2.皮脂腺囊肿属于（ ）

## 医师资格考试辅导

- 3.根尖周囊肿属于（ ）
- 4.成釉细胞瘤属于（ ）
- 5.第二腮裂囊肿属于（ ）

（1~4）题共用备选题干

- A.囊肿位于根尖周围
  - B.囊壁的结缔纤维包膜内含有子囊
  - C.囊肿可分为球状上颌囊肿、鼻唇囊肿等
  - D.囊肿位于颈部正中线上
  - E.囊肿常无上皮衬里
- 1.黏液囊肿（ ）
  - 2.非牙源性外胚叶上皮囊肿（ ）
  - 3.牙源性角化囊肿（ ）
  - 4.甲状舌管囊肿（ ）

患者男，29岁，腭前部肿胀3个月，X线见腭中线前部一圆形透射区。镜下见衬里上皮为复层鳞状上皮和假复层纤毛柱状上皮。最可能的病理诊断是（ ）

- A.鼻腭管囊肿
- B.鼻唇囊肿
- C.球状上颌囊肿
- D.根尖囊肿
- E.牙源性角化囊肿

下列属于牙源性角化囊性瘤的临床表现的是

- A.大多数不会向颌骨长轴生长
- B.囊内容物主要为白色豆渣样物质
- C.有时会压迫牙根形成锯齿状吸收
- D.大多向舌侧膨胀
- E.不会转变为成釉细胞瘤

（1-4 题共用题干）

男性，43岁，右下颌体部膨胀5年，生长缓慢。查体：下颌骨畸形，现张口受限，右下磨牙松动脱落，肿物表面见齿痕，颊侧膨隆。X线片示：右下颌角部阴影约4cm×5cm大小，可见多房性透光区，边缘呈半月切迹，右下双尖牙根呈锯齿状吸收，下颌骨下缘受累。

- 1.最可能的诊断是（ ）
  - A.牙源性角化囊性瘤
  - B.根尖周囊肿
  - C.成釉细胞瘤
  - D.含牙囊肿
  - E.骨化纤维瘤
- 2.不属于其特征的是（ ）
  - A.穿刺抽出褐色液体
  - B.X线片肿瘤内可见钙化影

## 医师资格考试辅导

- C.肿瘤部位骨皮质膨隆  
D.X线片示多房病变且房室大小悬殊  
E.X线片示牙根呈锯齿状吸收
- 3.关于其组织来源不正确的是（ ）  
A.造釉器  
B.牙板残余上皮  
C.牙周膜内上皮  
D.口腔黏膜基底细胞  
E.根尖周囊肿衬里上皮
- 4.关于该病治疗正确的方案是（ ）  
A.彻底刮治，腐蚀剂涂抹骨创，防止复发  
B.下颌骨边缘方块切除  
C.下颌骨节段性切除  
D.下颌骨肿瘤外 0.5cm 正常组织内节段性切除  
E.采用减压成形术
- A.下颌骨体有大小不等的多房阴影  
B.下颌骨体见骨皮质增厚，骨髓腔边界不清低密度影  
C.下颌骨内有单房透射影，四周有白色骨质线  
D.颌骨内虫蚀状骨质破坏区，四周骨质可有破坏  
E.颌骨周围可见日光放射状影像表现  
F.颌骨内可见大面积磨砂玻璃样影像表现  
G.颌骨内可见局限的低密度影透射，界清，内含钙化物
- 1.牙源性角化囊性瘤
- 2.中央型颌骨癌
- 3.成釉细胞瘤
- 4.中央型颌骨骨髓炎
- 5.骨肉瘤
- 6.骨化纤维瘤
- 7.骨纤维异常增殖症

患者，18岁。右下颌骨膨隆2年，可见舌侧膨隆明显。X线：颌骨肿物大小约2.0cm×1.5cm，单囊性，界清，周围骨白线。该病最可能的首选治疗方法是

## 医师资格考试辅导

- A.病灶外 0.5cm 切除部分右下颌骨
- B.右下颌骨节段切除术
- C.碳酸烧灼后关闭创面
- D.切除部分囊壁后行开窗减压腔术
- E.刮除囊壁后用腐蚀剂涂抹骨创

血管瘤消退完成期一般在

- A.1~3 岁
- B.3~5 岁
- C.4~6 岁
- D.5~8 岁
- E.10~12 岁

下列关于海绵状血管瘤描述正确的是

- A.听诊会出现风吹样杂音，呈念珠状
- B.多沿三叉神经分布，平坦
- C.多见于新生儿，呈杨梅状
- D.透光试验阳性
- E.可含有静脉石

(1-4 题共用题干)

- A.普萘洛尔
  - B.脉冲染料激光治疗
  - C.平阳霉素
  - D.经导管动脉栓塞技术
  - E.无水乙醇介入栓塞治疗，必要时配合手术治疗
- 1.海绵状血管瘤
  - 2.增殖期血管瘤
  - 3.淋巴管畸形
  - 4.蔓状血管瘤

关于舌癌的叙述，哪项是错误的 ( )

- A.以鳞癌多见
- B.多发生于舌缘，恶性度高
- C.常发生早期颈部淋巴结转移
- D.可发生肺部转移
- E.转移途径多为直接浸润和种植转移

口腔癌早期发生颈淋巴结转移及转移率最高的是 ( )

- A.唇癌
- B.舌癌
- C.牙龈癌
- D.口底癌
- E.上颌窦癌

关于唇癌的叙述中，不正确的是

- A.为发生于唇红缘黏膜的癌
- B.主要为鳞癌，腺癌很少见
- C.多发生于上唇，下唇很少见
- D.上唇癌的转移较下唇早
- E.唇癌的转移一般较其他口腔癌为少见

下列有关上颌窦癌的诊治，不正确的是

- A.上颌窦较晚才有明显的骨质破坏
- B.早期易与牙周病、根尖病、上颌窦炎混淆
- C.CT 片有助于早期明确诊断
- D.治疗以放射治疗为主
- E.肿瘤局限于上颌窦内无骨质破坏者，可施行上颌骨全切除术

男，55岁，左下牙龈溃疡3个月，检查发现左下牙龈增生菜花状，大小约3×4cm，表面局部溃疡，牙齿松动，左上颈部可触及1.5cm×2.0cm大小淋巴结1个，质中偏硬，无明显粘连。

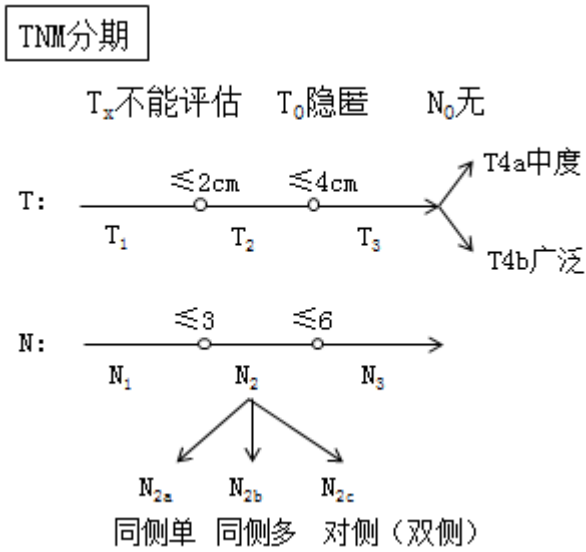
1.为了明确诊断，最适合的检查方法是

- A.冷冻活检
- B.细针吸取活检
- C.MRI 检查
- D.切取活检
- E.CT 检查

2.如果了解远处转移情况需要用到那种检查方法

- A.B 超
- B.造影
- C.核素检查
- D.CT
- E.ECT

3.通过上述检查方法发现并未出现远处转移，其 TNM 分类是



T<sub>x</sub>不能评估 T<sub>0</sub>隐匿 N<sub>0</sub>无

T: ———— ≤2cm ———— ≤4cm ———— → T<sub>4a</sub>中度  
           T<sub>1</sub>          T<sub>2</sub>          T<sub>3</sub>                          T<sub>4b</sub>广泛

N: ———— ≤3 ———— ≤6 ———— →  
           N<sub>1</sub>          N<sub>2</sub>          N<sub>3</sub>

↙          ↓          ↘  
 N<sub>2a</sub>      N<sub>2b</sub>      N<sub>2c</sub>  
 同侧单  同侧多  对侧(双侧)

- A.T<sub>1</sub>N<sub>1</sub>M<sub>0</sub>
- B.T<sub>2</sub>N<sub>1</sub>M<sub>0</sub>
- C.T<sub>3</sub>N<sub>2</sub>M<sub>0</sub>
- D.T<sub>2</sub>N<sub>2</sub>M<sub>0</sub>
- E.T<sub>3</sub>N<sub>1</sub>M<sub>0</sub>

4. 下列关于此病描述错误的是 ( )

- A. 下牙龈好发
- B. 早期出现淋巴结转移
- C. 早期可以向颌骨转移
- D. 手术切除为主
- E. 多为鳞癌

5. 下列关于此病治疗, 正确的方案的是 ( )

- A. 手术切除+放化疗
- B. 放疗联合化疗
- C. 手术切除+颈清
- D. 手术切除+颈清+植骨
- E. 手术切除+植骨

下列关于恶性黑色素瘤的论述中, 不正确的是

- A. 放射治疗为主
- B. 不宜行活组织检查
- C. 恶性黑色素瘤转移率较高
- D. 应施行选择性颈淋巴清扫术
- E. 手术为主, 但必须作广泛、彻底切除

(1~4) 题共用题干

女性, 55岁。右耳垂下无痛性肿块逐渐缓慢长大6年。触诊肿块界限清楚, 活动, 约4cmX5cm



## 医师资格考试辅导

大小，表面呈结节状，中等硬度，与皮肤无粘连。

1.该病最可能的诊断是（ ）

- A.皮脂腺囊肿
- B.耳下淋巴结转移癌
- C.腮腺多形性腺瘤
- D.腮腺沃辛瘤
- E.慢性淋巴结炎

2.如果肿块近期生长速度，并出现疼痛，瘤体固定等征象，则应考虑诊断为（ ）

- A.皮脂腺囊肿恶变
- B.恶性多形性腺瘤
- C.多形性腺瘤恶变
- D.转移癌
- E.沃辛瘤恶变

3.对诊断帮助最小的影像学检查是（ ）

- A.CT 检查
- B.MRI 检查
- C.B 超检查
- D.腮腺造影检查
- E.腮腺平片

4.最不宜采用的治疗方法是（ ）

- A.保留面神经在正常腺组织内将肿瘤一并切除
- B.如果肿瘤位于腮腺浅叶，则保留面神经将浅叶及肿瘤一并切除
- C.如果肿瘤位于腮腺深叶，则保留面神经将肿瘤及全腺叶一并切除
- D.保留面神经顺包膜将肿瘤剝除
- E.无论肿瘤位于浅叶或深叶均切除全腺叶及肿瘤，保留面神经

关于腺样囊性癌的说法，错误的是（ ）

- A.肿瘤沿骨髓腔侵袭时在影像学上可见明显骨破坏
- B.肿瘤易沿神经血管束扩散
- C.颈淋巴结转移较少
- D.肿瘤可呈跳跃性侵袭
- E.肿瘤易侵入血管造成早期肺转移

下列关于黏液表皮样癌的描述，错误的是（ ）

- A.约  $\frac{2}{3}$  的黏液表皮样癌发生在腮腺
- B.有的无包膜而向周围组织浸润
- C.低分化型常见颈淋巴结转移
- D.血性转移多见，且多转移至肝脏
- E.高分化型生长慢，转移率低，预后较佳

味觉出汗综合征是下列哪种唾液腺手术常见的并发症（ ）

医师资格考试辅导

---

- A.舌下腺手术后并发症
- B.下颌下腺手术后并发症
- C.腮腺手术后并发症
- D.与唾液腺手术无关
- E.小唾液腺手术后并发症

对放射线不敏感的肿瘤是（ ）

- A.未分化癌
- B.恶性淋巴瘤
- C.鳞状细胞瘤
- D.恶性淋巴上皮瘤
- E.骨肉瘤

最少发生区域性淋巴结转移的恶性肿瘤是（ ）

- A.腺上皮癌
- B.未分化癌
- C.鳞状细胞瘤
- D.恶性淋巴上皮瘤
- E.基底细胞癌